

Rehabilitation of the Maxillary Arch with Implant-supported Fixed Restorations Guided by the Most Apical Buccal Bone Level in the Esthetic Zone: A Clinical Report

Dr. Fernando Rojas-Vizcaya



Dr. Fernando Rojas-Vizcaya
Instructor, USC Implant
Training Program in Taiwan

摘要

本篇摘錄整理 Dr. Fernando 投稿於 J Prosthet Dent 2012 ; 107 : 213-220 文章。全文為以 prosthetically-driven 觀念來進行上顎全口無牙重建，立即植牙負重的案例。從上顎正中門齒的切端開始，一步步利用 most apical buccal bone level (MAPPL) 的原則進行全口補綴物的設計過程分析介紹。

前言

任何形式的上顎全口重建膺復，我們建議以上顎正中門齒切端 (incisal edge of the maxillary central incisors, IEMCI) 為起始點延伸完整的治療計劃¹。切端 IEMCI 到 remaining healed buccal bone 的距離代表了將來膺復物的形式 (Fig. 1)。如果 IEMCI 到bone的距

離 $\leq 14\text{mm}$ ，可選擇 fixed prosthesis 復形牙冠的部分，此時門牙牙冠長度為 $10\sim 11\text{mm}$ ，我們可預留約 3mm 的 biologic width 讓軟組織成型^{2,3}。如果距離超過 14mm ，此時選擇 implant-supported fixed denture，牙齦的部分可使用 acrylic resin 或 gingival-colored ceramics^{4,5}。Fixed Prosthesis 要滿足美觀的需求時，牙冠邊緣的軟組織需要保有一定的適當比例以及對稱^{6,7,8}。為了達到適當的 biologic width，植體應該放置於牙冠邊緣最高點處往根尖 3mm 處 (Fig. 2)^{2,3}。另外需保留頰側骨約 1.8mm 到 2.0mm 的厚度，植體的位置應往頰側 2mm ^{9,10}，我們利用這原則來進行下面案例的治療計畫。

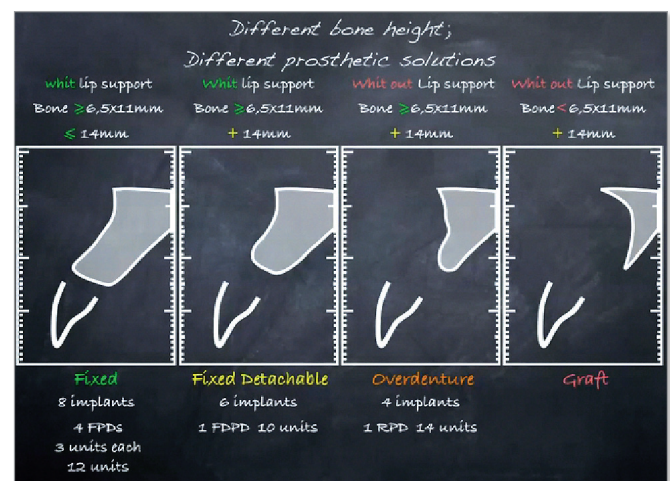


Fig. 1

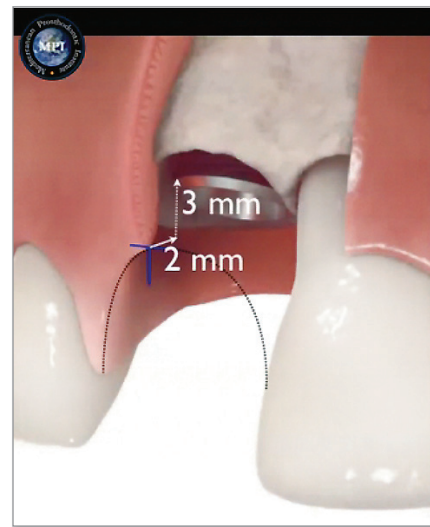


蘇荃瑋 醫師
高雄醫學大學研究所牙周病碩士
金牛頓植牙中心院長

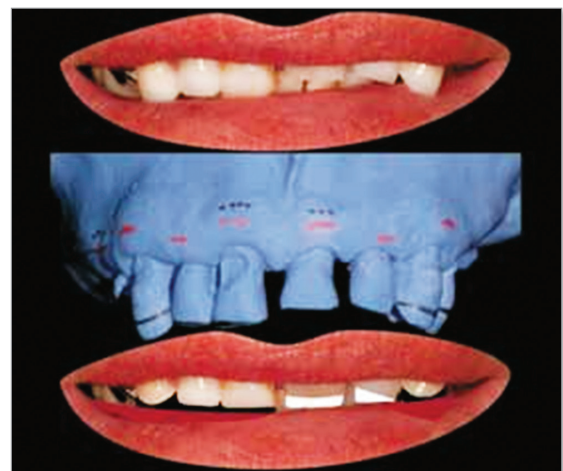臨床案例

一位 67 女性來院尋求補綴復診諮詢，診斷為上顎嚴重型牙周病伴隨廣泛性齦齒，牙齒預後為 hopeless (figures 3a, b)。依照 American College of Prosthodontists 的分類，此病例屬於 Class IV¹¹。與病人討論諮詢後，選擇 fixed prosthesis (immediate implant placement/immediate loading protocol)。首先從 IEMCI 為開端，接下來評估 MABBL 位置一步步設計整個補綴物。拍攝臨床照片後，我們從患者年紀，性別，resting position 時上下唇的長度尋找 IEMCI，通常露出約 2mm 的門牙¹²。病人微笑時，可以找到兩邊 canine tip 的位置，然後我們將這些位置標註在石膏模型上 (Fig. 4)。正中門牙 labial surface 到 incisive papilla 取平均值 12.3mm 決定了前牙的 A-P position¹³。

上了局部麻醉後，利用 probing 與根尖 X-ray 確定每顆殘存牙周圍的骨高度。以 Fig. 5a 為例，先看右上正中門牙，黃線是我們決定的 IEMCI 位置，紅線為 crown margin，黑線是病人現存的骨高度，紅線往根尖 3mm 就是 MABBL，也就是將來植體預計放置的深度，從黑線到預定植體深度距離有 1.5mm，就是我們在手術時需要將骨頭往下修的距離。從兩側對稱延伸依序就是側門牙、犬齒，到後牙的理想位置 (figures 5b, c)。使用 high-speed 在模型上修出每顆齒位理想的植體深度，以蠟復型 (Fig. 6a)，然後再將這 diagnostic waxing 複製兩組石膏模型 (Fig. 6b)，右邊可看到其中一付複製模用 silicone 取牙冠形態後，將石膏上的牙冠修除只保留 soft tissue contour，非植牙區則預留 ovate pontic 所需要的空間。然後製作出



■ Fig. 2



■ Fig. 4

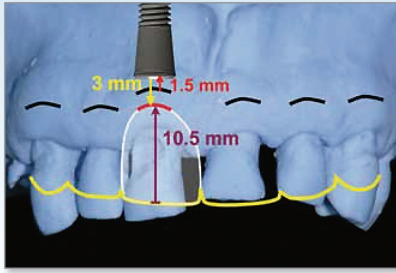


Fig. 5a

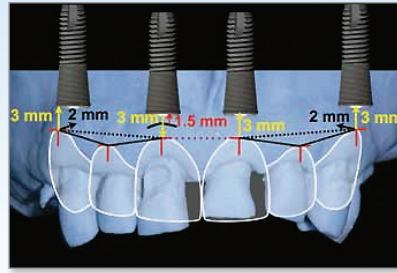


Fig. 5b

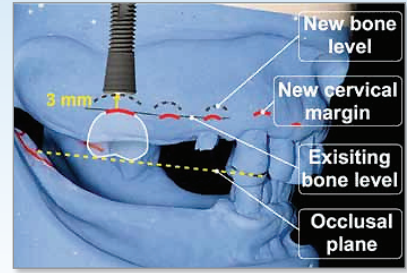


Fig. 5c

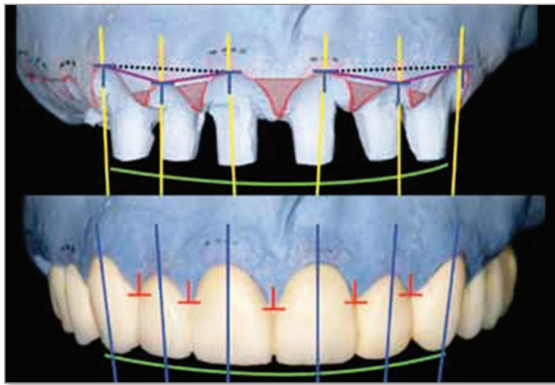


Fig. 6a

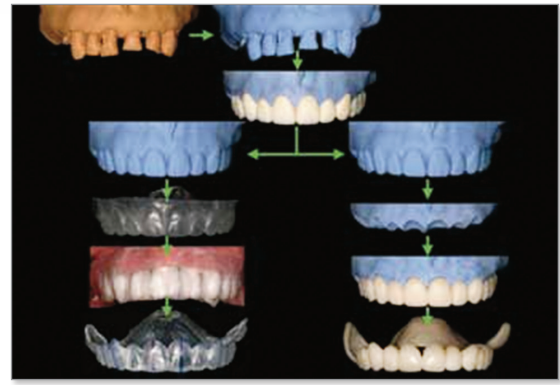


Fig. 6b

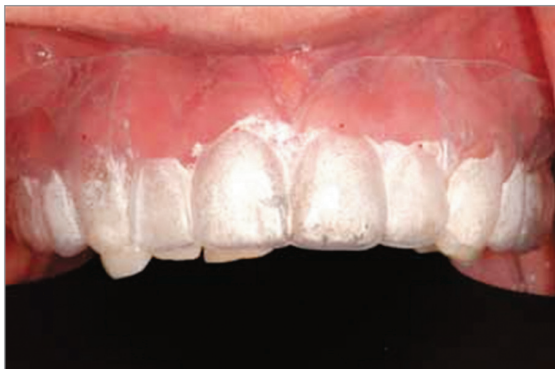

Fig. 6c

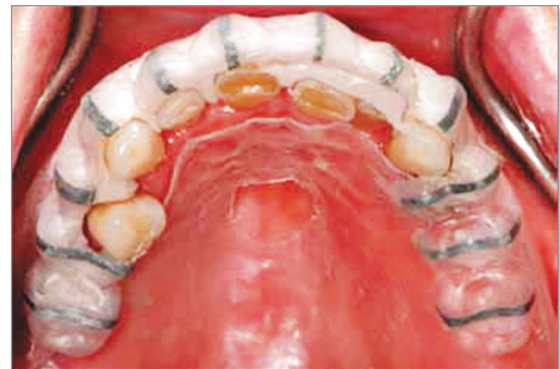

Fig. 6d

全口臨時假牙 (保留 palatal plate 與 tuberosity 以當做臨床定位用)。Fig. 6b 左邊的複製模則利用熱塑板 (0.5mm 厚) 作出 thermoplastic template, 同樣保留 palatal plate 作定位, 病人試戴的時候 over-extrude 的牙齒需將 template 挖洞 (Fig. 6c), 另外將每顆牙齒的外型處用 sticky wax 黏上寬1mm 的鉛條 (從根尖片的鉛片剪出), 當做 radiographic template 定位器讓病人去拍攝 CT⁵。(Fig. 6d)

依照上顎 6-6 這十二片鉛條顯示出每顆牙齒中間位置的牙齒外型以及牙冠的邊緣, 我們選擇植牙的位置為兩邊的 1x3、4x6。從要放置植體的牙位切出該

位置的 CT slice view 進行植牙位置深度角度的分析: 例如從 Fig. 7a 的這張 slice view, 從 buccal crown margin 往顎側 2mm、根尖 3mm, 中心 screw hole 在 buccal cusp tip 以內就是理想上植體的位置, bone level 也剛好落在此, 所以不需要修骨或補骨, 植體深度可以剛好 equal bone。

從 Fig. 7b 這張來看, 骨高度與 crown cervical margin 距離小於 3mm, 因此, 此區放置植體時需要先修骨到理想的位置。面對 Fig. 7c 這樣牙齒拔除後, cervical margin 到 bone level 距離大於 3mm 的情況, 我們就需要在此區進行 GBR 的術式。Fig.

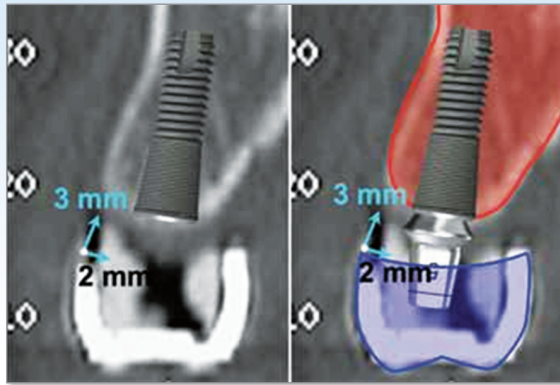


Fig. 7a

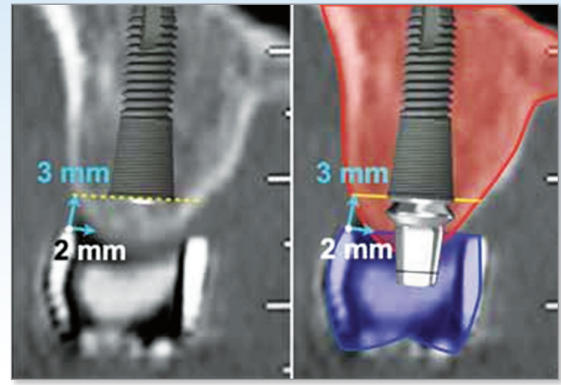


Fig. 7b

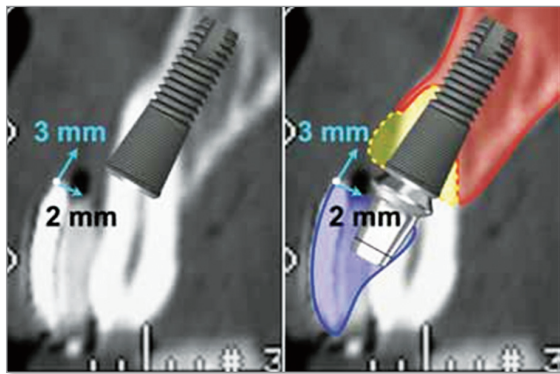


Fig. 7c

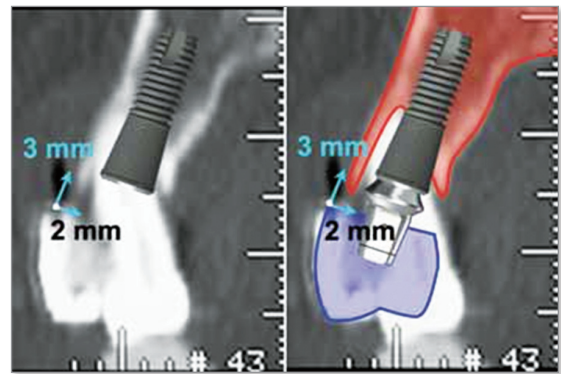


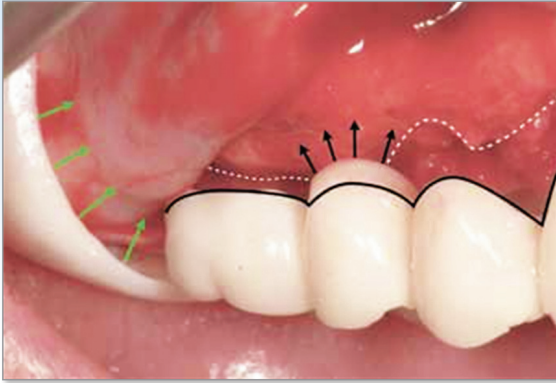
Fig. 7d

7d 的 slice view 裡，可看到牙齒拔除後仍有足夠的 buccal bone plate，而且植體選擇理想的位置 (3mm 深、2mm 往頰側) 植入後 jumping gap 小於 2mm，則此區就不需補骨或修骨。

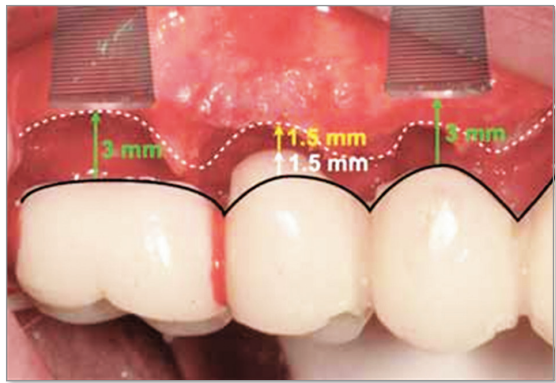
在 pontic #15 的區域 (Fig. 8a)，我們可以拿 provisional restoration 來當做手術模板¹⁴，要形成自然的 ovate pontic，cervical margin 需要往下多延伸 1.5mm 的部分塑型軟組織，cervical margin 往下 3mm 為理想的 bonelevel (Fig. 8b)，從 Fig. 8a 可看到 #15 pontic 處骨頭太多，需要修至理想的位置，同時臨時假牙的 posterior palatal seal 也能放置定位不會浮起偏移 (Fig. 8c)，如果臨時假牙無法定位，需檢查何處的骨頭需要做 reduction 直到完全密貼 posterior palatal seal。

4 支 fluoride -modified screw-shape dimplant (Fixture MT OsseoSpeed; Astra Tech AB) 4.5x13mm 植入兩邊 canine，first premolar。first molar 選用 5.0x11mm (Fig. 8d)。植體在拔牙窩洞區至少

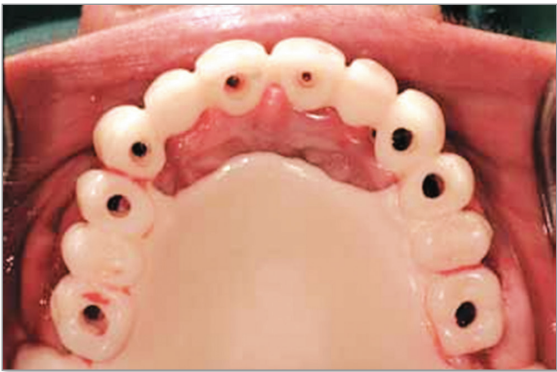低於 buccal bone level 1~1.5mm，離 planned crowns cervical margin 3mm。上顎正中門齒區需要作 GBR，Dr. Fernando 使用 Human freeze dried demineralized ground cortical bone 填補缺損區域，上面覆蓋 collagen membrane。植體置入後選擇六個 preparable abutments 鎖入植體後，以 3-0 silk 縫合，再以 close tray 用 vinyl polysiloxane 作 abutment level impression，倒模前在 tray 中放入 abutment analogs，人工牙齦的部分仍用 vinyl polysiloxane，剩下的部分用 Type IV stone 灌模。臨時假牙的部分先以 autopolymerizing acrylic resin relined，經過 pumice，goat hair brush 拋光後以 0.12% CHX 擦拭消毒，黏著劑選用 Temp Bond。經過 12 星期等待 GBR 的區域骨成熟，正中門牙再植入兩隻植體 (Fixture MT OsseoSpeed; Astra Tech AB)，並使用可修型的 direct abutment，abutment 套上 plastic coping (healing cap; Astra Tech AB)，再將臨時假牙 relined 後，在口外拋光後與以黏著劑 TempBond 接合，以 3-0 silk 縫合。



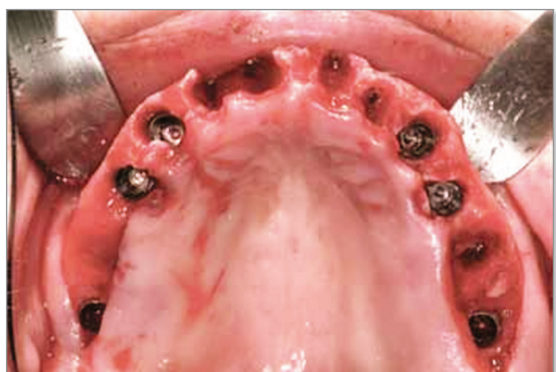■ Fig. 8a



■ Fig. 8b



■ Fig. 8c



■ Fig. 8d

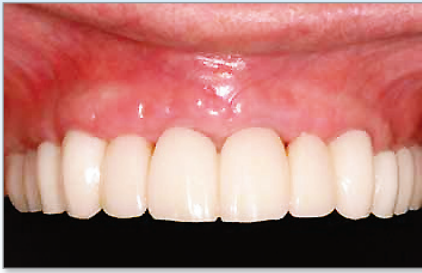等待 8 周植體與軟硬組織穩定後，開始進行假牙鑲復的階段 (Fig. 9a)，將 8 顆 abutment 轉下後 (Fig. 9b)，連結 impression coping (Fixture Pick-up; Astra Tech AB)，使用 open tray impression technique 以 vinyl polysiloxane 取模，灌出含人工牙齦部分的石膏工作模，送去 lab 以軟體進行掃描設計 virtual abutment (VAD Atlantis; AstraTech Dental, Waltham, Mass) (Fig. 9c)，milling 製成 8 顆 Zirconia computer aided design-computer aided manufacturer (CAD/CAM) abutment (Fig. 10a)，並分別製成四組 1x3, 4x6 的 zirconia frameworks (ICE Zircon; Zirrhonzahn, Gais, Italy) 及完成最後的 fixed dental prostheses (FDPs) (figures 10b, c, d)，配戴黏合後拍攝根尖片檢查密合度與骨高度。術後追蹤 3 年，患者沒有表示有不適的症狀。

結論

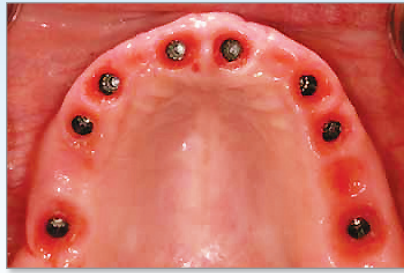本篇介紹一個上顎全口固定式鑲復假牙以 immediate implant placement 與 immediate loading，臨時假牙的設計依照 IEMCI 與 MABBL 的原則依序從第一支正中門齒的植體位置開始延伸到全口，假牙的 cervical margin 決定了植體的位置深度與骨頭是否修整或作 GBR。IEMCI 到 MABBL 在 healed bone 至少需 14mm，在 post extraction socket 至少需 12.5mm，植體在 socket 中應置於 buccal bone 1~1.5mm 以下。如果超過 14mm，則代表將來鑲復物需要以 acrylic resin 或 ceramic 作牙肉的部分。

參考文獻

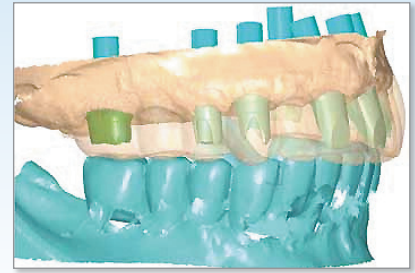
1. Spear FM, Kokich VG, Mathews DP. Interdisciplinary management of anterior dental esthetics. *J Am Dent Assoc* 2006;137:160-9.
2. Hermann JS, Buser D, Schenk RK et al. Biologic Width around Titanium Implants. A Physiologically Formed and Stable Dimension over Time. *Clin Oral Implants Res* 2000;11:1-11.
3. Kan JY, Rungcharassaeng K, Umezaki K et al. Dimensions of Peri-implant Mucosa: An Evaluation of Maxillary Anterior Single Implants in Humans. *J Periodontol* 2003;74:557-562.
4. Zitzmann NU, Marinello CP. Treatment Plan for Restoring the Edentulous Maxilla with Implant-supported Restorations: Removable Overdenture versus Fixed Partial Denture Design. *J Prosthet Dent* 1999;82:188-196.
5. Cooper L, De Kok IJ, Reside GJ et al. Immediate Fixed Restoration of the Edentulous Maxilla After Implant Placement. *J Oral Maxillofac Surg* 2005;63 suppl 2:113-120.
6. Chu SJ, Tan JH, Stappert CF et al. Gingival Zenith Positions and



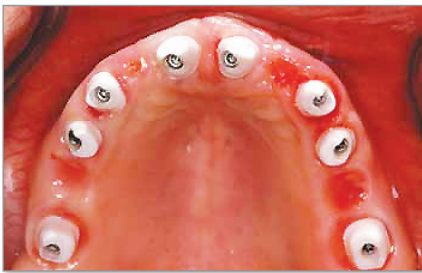■ Fig. 9a



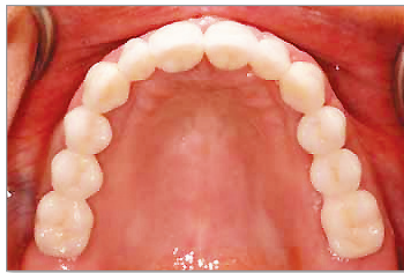■ Fig. 9b



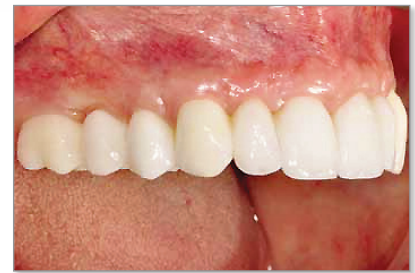■ Fig. 9c



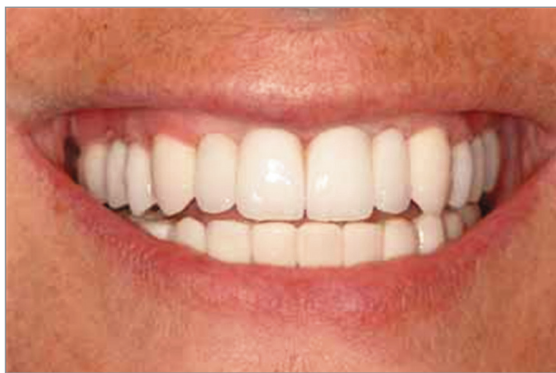■ Fig. 10a



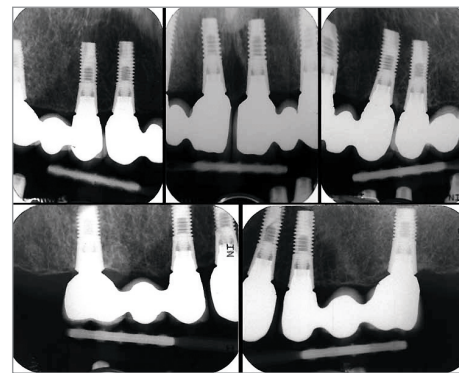
■ Fig. 10b



■ Fig. 10c



■ Fig. 10d



■ Fig. 10e

- Levels of the Maxillary Anterior Dentition. *J Esthet Restor Dent* 2009;21:113-120.
7. Mattos CM, Santana RB. A Quantitative Evaluation of the Spatial Displacement of the Gingival Zenith in the Maxillary Anterior Dentition. *J Periodontol* 2008;79:1880-1885.
8. Charruel S, Petez C, Foti B et al. Gingival Contour Assessment: Clinical Parameters Useful for Esthetic Diagnosis and Treatment. *J Periodontol* 2008;79:795-801.
9. Spray JR, Black CG, Morris HF et al. The Influence of Bone Thickness on Facial Marginal Bone Response: Stage 1 Placement through Stage 2 Uncovering. *Ann Periodontol* 2000;5:119-128.
10. Evan CD, Chen ST. Esthetic Outcomes of Immediate Implant Placements. *Clin Oral Implants Res* 2008;19:73-80.
11. McGarry TJ, Nimmo A, Skiba JF et al. Classification System for Partial Edentulism. *J Prosthodont* 2002;11:181-193.
12. Vig RG, Brundo GC. The Kinetics of Anterior Tooth Display. *J Prosthet Dent* 1987;38:502-504.
13. Ellinger CW. Radiographic Study of Oral Structures and Their Relation to Anterior Tooth Position. *J Prosthet Dent* 1968;19:36-45.
14. Kinsel RP, Lamb RE, Moneim A. Development of Gingival Esthetics in the Edentulous Patient with Immediately Loaded, Single-stage, Implant-supported Fixed Prostheses: A Clinical Report. *Int J Oral Maxillofac Implants* 2000;15:711-721.